

TEMA DE REVISIÓN

CROMOMICOSIS: CLÍNICA Y TRATAMIENTO; SITUACIÓN EPIDEMIOLÓGICA EN LATINOAMÉRICA*

Zuño Burstein A¹

Sinónimos: *Cromoblastomycosis*, *Dermatitis verrucosa*, «*Figuera*», «*Formigueiro*», «*Sundo*».

RESUMEN

Se hace una breve revisión histórica de la cromoblastomycosis o, más propiamente cromomicosis, que es una micosis profunda subcutánea, producida por varias especies de hongos dimórficos negros, del género *Hypomyces* y de la familia *Dematiaceae*, cuyo hábitat en su vida saprofitaria es el suelo, en restos vegetales. En los países latinoamericanos las especies más frecuentes son: la *Fonseca pedrosoi* en áreas endémicas de ambiente tropical y subtropical húmedo, y la *Cladophialophora carrionii* en climas secos de vegetación xerofítica.

Con la información disponible de esta dolencia en Latinoamérica, se revisan aspectos etiológicos, manifestaciones clínicas, referencias de la casuística publicada en los países de esta región y se exponen las diferentes opciones terapéuticas planteadas hasta este momento para esta difícil micosis.

Palabras clave: *Cromoblastomycosis* / *Cromomicosis*; *Epidemiología*; *América Latina*; *Terapia* (fuente: BIREME).

ABSTRACT

A brief history review of chromomycosis (formerly called chromoblastomycosis) is featured. The disease is a deep subcutaneous mycosis, which is caused by different black dymorphic fungi species from the *Hypomyces* gender and *Dematiaceae* family. These organisms live as saprophytes in the soil. In Latin American countries the most frequent species found are *Fonseca pedrosoi* in tropical endemic and humid subtropical areas; and *Clamidophora carrionii* in dry climates where xerophytic vegetation predominates.

With the available information in Latin America for these mycoses; etiological features, clinical manifestations and references from reported cases are reviewed from the published literature, as well as the different therapy options available for these difficult-to-manage conditions.

Key words: *Chromoblastomycosis* / *chromomycosis*; *epidemiology*; *Latin America*; *Therapy* (source: BIREME).

DENOMINACIÓN Y DEFINICIÓN

El término cromoblastomycosis fue usado por primera vez por Terra *et al.* (referenciado por Minotto¹) en Brasil en el año 1922, para designar a una micosis profunda de localización subcutánea, predominantemente en miembros inferiores, observada por primera vez en 1911 por Pedroso (ref. por Arellano²) en Brasil. Esta denominación, que persiste por la costumbre, ha sido objetada porque los hongos productores de la afección no producen esporas, ni formación de yemas (blastosporas) en su vida parasitaria; por lo que la designación correcta debería ser cromomicosis.

La cromomicosis es una micosis profunda de localización subcutánea en miembros predominantemente inferiores, de evolución extremadamente crónica, con formación de nódulos y placas verrucosas, que pueden ulcerarse y dar lugar a masas tumorales papilomatosas que presentan un aspecto característico colifloriforme. El agente causal son hongos, clasificados en la familia de los *Dematiaceous*, denominados por Borelli «cromomicetos», por ser de color negro y que ocasionalmente puede diseminarse por vía linfática o sanguínea, afectando ganglios linfáticos regionales, pulmones y cerebro.

¹ Profesor Emérito de la Universidad Nacional Mayor de San Marcos. Jefe del Servicio de Dermatología Sanitaria del Instituto de Medicina Tropical «Daniel A. Carrión», UNMSM. Ex jefe del Dpto. de Lepra y Micología Médica del Instituto Nacional de Salud.

* Trabajo presentado en la XXIII Reunión Anual de Dermatólogos Latinoamericanos del Cono Sur (RADLA 2004) Lima, mayo 2004.

Es una enfermedad predominantemente de regiones tropicales y subtropicales, particularmente de América Latina, aunque se han presentado casos aislados en los cinco continentes, dándole un carácter cosmopolita.

ETIOLOGÍA

La cromoblastomicosis o cromomicosis es causada por varios hongos dimórficos, clasificados en la familia *Dematiaceous*. La forma esférica en la cual se presentan estos hongos en su vida parasitaria, en las lesiones del huésped permite la distinción con otros mohos negros, los cuales no presentan este dimorfismo y que son agentes causales de las geohifomicosis y de los micetomas eumicéticos.

En su fase parasitaria estos hongos se multiplican en los tejidos por facetación, no producen esporulación ni formación de yemas; siendo éste otro carácter muy importante de diferenciación con otros hongos parasitarios.

Las denominaciones, que han cambiado mucho a través del tiempo y que son aceptadas actualmente, correspondientes a las especies consideradas hasta el momento como agente etiológico de esta dolencia se presentan en la Tabla 1.

Tabla 1. Especies involucradas a través del tiempo en la patogenia de la cromomicosis*

Especie	Descubridor
<i>Fonsecaea pedrosoi</i> (<i>Phialophora</i> - <i>Hormodendrum</i>)	Brump, 1922 - Negroni, 1936
<i>Cladophialophora carrionii</i> (<i>Cladosporium</i>)	Trejos, 1954
<i>Fonsecaea compactum</i> (<i>Phialophora</i> - <i>Hormodendrum</i>)	Carrión, 1940
<i>Phialophora verrucosa</i>	Thaxter - Medlar, 1915
<i>Rhinochadiella aguaspersa</i> (<i>Acrotheca</i>)	Borelli, 1972
<i>Exophiala jeanselmei</i> (<i>Phialophora</i> - <i>gougerotti</i>)	Matruchot, 1910 - Borelli, 1955
<i>Exophiala spinigera</i> (<i>Phialophora</i>)	Nelson y Conant, 1968
<i>Fonseca dermatitidis</i> (<i>Hormodendrum</i> - <i>Wangiella</i>)	Kano, 1937 - Carrión, 1950
<i>Taeniolella boppi</i>	Borelli, 1983

* Las primeras especies de esta relación son las que frecuentemente producen patología en diferentes partes del mundo, las que siguen son menos frecuentes.

Esbozo histórico (Recopilación: Francisco Arellano Ocampo, México, 1977) ²

- 1911** Pedroso, en Brasil, observa el primer caso conocido de cromomicosis.
- 1914** Rudolph publica, en Brasil, un caso clínico micológicamente idéntico al de Pedroso.
- 1915** Lane publica un caso en Boston, en el que se aísla un nuevo hongo perteneciente al género *Phialophora*, especie verrucosa.
- 1921** Mouchett, en Rodesia, describe entre los nativos una enfermedad llamada «sundo», semejante a la cromomicosis. Siete años después, el Prof. E. Nauck, de Hamburgo, comprueba su etiología micótica.
- 1922** Brumpt establece que el agente causal del primer caso de Pedroso era una especie nueva que denominó *Hormodendrum pedrosoi*.
- 1922** Terra F, Torres M, Fonseca Filho, Areo Leao informan sobre un caso en Brasil ocasionado por un hongo que corresponde al género *Acrotheca*. A estos autores se debe la denominación de cromoblastomicosis.
- 1929** Se descubre el primer caso de cromomicosis en Europa por Tscherniawski, en Leningrado.
- 1930** Salisbury relata el primer caso costarricense.
- 1932** Baliña PL, Bosy P, Negroni P, Quiroga, publican el primer caso autóctono de cromoblastomicosis en Argentina.
- 1933** Carrión, en Puerto Rico, comunica caso de cromoblastomicosis en su país.
- 1934** Mc Kinnon publica el primer caso de cromoblastomicosis en Uruguay.
- 1935** Morales publica el primer caso de cromoblastomicosis en Guatemala.
- 1938** Carrión y Pimentel publican los primeros casos en República Dominicana.
- 1943** O'Daly publica el primer caso venezolano.
- 1945** Boggino publica la primera observación paraguaya de dermatitis verrucosa blastomicótica

A partir de ese año las publicaciones se van a suceder continuamente, tanto en los países latinoamericanos como en otras latitudes.

ECOLOGÍA, DISTRIBUCIÓN GEOGRÁFICA Y SITUACIÓN EPIDEMIOLÓGICA EN LATINOAMÉRICA

La cromomicosis es generalmente, encontrada en áreas tropicales³, subtropicales y en poblaciones que no usan rutinariamente zapatos. El agente etiológico ingresa a través de heridas punzantes, predominantemente en miembros inferiores. El contacto con restos vegetales es el mayor factor de riesgo, aunque puede haber una susceptibilidad genética.

La *Fonseca pedrosoi* y el *Cladosporium carrionii* son comunes en áreas tropicales, aunque *F. pedrosoi* es vista en la floresta húmeda y *C. carrionii* en climas secos. En una serie de 325 casos provenientes de la región húmeda amazónica del Brasil en el año 1998, se obtuvo que de 78 cultivos confirmados 77 fueron causados por *F. pedrosoi*; siendo la mayoría de pacientes trabajadores agrícolas, 81% de los afectados desarrollaron las lesiones en piernas y pies⁴.

Zeppenfeldt *et al.*⁵ informan en 1992, que la forma saprofítica del *C. carrionii*, agente etiológico más frecuente de cromomicosis en Venezuela, ha sido aislada de restos de plantas xerofíticas de la zona semiárida del estado de Falcón, y reporta la presencia de la fase parasitaria (cuerpos escleróticos) en tejido de la planta *Cereus sp.* (cardón), indistinguible de los aislados en pacientes con cromomicosis y los que se identificaron en cultivos como *C. carrionii*. La ubicación de la forma parasitaria dentro del tejido vegetal podría, según este autor, explicar la sobrevivencia de este hongo, a pesar de las condiciones climáticas extremas reinantes en la zona: vientos sostenidos, evaporación mayor que la precipitación, humedad relativa de 50%, temperaturas promedio anuales mayores de 24 °C e intensa radiación solar.

La cromomicosis era considerada como una enfermedad propia de las zonas tropicales y subtropicales de América. Sin embargo, numerosas comunicaciones publicadas en los últimos lustros han cambiado el panorama epidemiológico del padecimiento, a tal grado que actualmente, se considera como una enfermedad cosmopolita, ya que se han observado casos en los cinco continentes. Pero indudablemente, existe un marcado predominio en el continente americano. Costa Rica ha ocupado, hasta el año 1967² el lugar de mayor endemia mundial, pues se observaba un caso por cada 24 000 habitantes. Cuba, Puerto Rico y Brasil siguen en orden de frecuencia.

En el 18º Congreso de Dermatología realizado en Nueva York, en 1992, Tavera y Tejada⁶ refirieron que Repú-

blica Dominicana es uno de los países con más alta incidencia de cromomicosis en el mundo; afirmando que hay más de 500 casos de reciente diagnóstico.

Astorga *et al.*⁷, informan en 1981, que en Costa Rica en el año 1928, se notificó el primer caso de cromoblastomicosis por Salisbury; posteriormente, en 1931, 1933 y 1934 aparecen nuevos casos, reuniéndose un total de 53 casos hasta 1953. A esa fecha, Costa Rica ocupaba el tercer lugar en incidencia, por debajo de Brasil y Cuba.

En Cuba, el año 1998, Simon⁸ reporta 49 pacientes en un período de 8 años y encuentra con más frecuencia que el agente etiológico fue la *F. pedrosoi*. Macola *et al.*⁹ comunican 35 pacientes de cromomicosis, diagnosticados en Cuba en 5 años, entre 1976 y 1981, predominando la *F. pedrosoi* y encuentran un caso de *F. compactum*.

En Brasil, Minotto¹ refiere que los primeros dos casos, autóctonos de Rio Grande do Sul, fueron reportados en 1938 por Pereira en su tesis de la Facultad de Medicina de Porto Alegre; 26 nuevos casos fueron reportados en 1949 y que Clovis Bopp revisó 76 casos en 1959. Refiere también que en 1973, Bopp y Bernard presentan 13 casos y tres años más tarde, Londero y Ramos reportan 35 casos observados en el interior de Rio Grande do Sul, entre 1959 y 1974.

Queiroz-Telles *et al.*³ informan en el año 2003, que en Brasil se han reportado por año, en el estado de Rio Grande do Sul, un promedio de 2,6 pacientes, en Maranhao 4,3, en Paraná 6,4 y en Pará 5,9. La enfermedad fue más frecuente en hombres que en mujeres, en una proporción de 12:1; la edad media de comienzo fue 41,3 años (rango de 9 a 71 años) y *F. pedrosoi* fue identificada en 95 % de casos.

Minotto *et al.*¹ publican el año 2001 una revisión de 100 casos estudiados entre 1963 y 1998 en el estado de Rio Grande do Sul, y de los cuales 96 % fueron provocados por *F. pedrosoi*, y 4 % por *Phialophora verrucosa*. Los casos eran predominantemente, de la región de las Misiones del Alto Uruguay, seguida de la región alta y baja del noroeste del estado de Rio Grande do Sul. De los 100 casos estudiados, 78% fueron hombres y 22% mujeres; el rango de edades fue de 21 a 82 años. Las lesiones estaban presentes en las extremidades inferiores en 85% de casos y en miembros superiores en 13%. Los tipos de la lesión fueron verrucosas, vegetantes, fistulosas, gomosas, vegetantes. El tiempo más corto detectado para la incubación de la enfermedad fue de dos meses y el más largo 40

años. El promedio de tiempo entre la aparición de las lesiones y el diagnóstico fue de 14 años.

En Venezuela, Aho *et al.*¹⁰ refieren que la cromomicosis tiene una alta prevalencia en la región noroccidental, que comprende las zonas premontañas y depresiones de Barquisimeto y de Loro, así como la cuenca del lago de Maracaibo. Se han reportado casos esporádicos en todo el país. La *F. pedrosoi* tiene una alta prevalencia en la región del sur en la cuenca del lago de Maracaibo y en los llanos del lado oriental de los Andes venezolanos, de clima cálido y húmedo.

Yegres *et al.*¹¹ en 1985, notificaron que el estado de Falcón, en Venezuela, ha sido sindicado como zona endémica para la cromomicosis desde el año 1938. Se estudiaron 64 casos registrados desde 1973 hasta 1984. En los últimos 3 años confirmaron 31 casos con *C. carrionii*, en el año 1996 señalaron¹² que este hongo es el agente causal más frecuente en Venezuela y refirieron que Borelli, el año 1959, indica la afinidad de este hongo por los climas secos. Refiere, igualmente, que la casuística publicada en Venezuela en las localidades de Lara, Zubia y Falcón sumaban, hasta el año 1996, 850 casos. De los 18 casos registrados durante el año 1984, 14 eran criadores de caprinos en una zona semiárida de vegetación xerófila, en particular cactácea, predominaron las lesiones en extremidades superiores.

Barroetta *et al.*¹³, reportaron en Venezuela en el año 1986, 74 nuevos casos diagnosticados en los últimos 20 años en el estado de Lara, predominando el *C. carrionii*.

Yegres *et al.*¹⁴, comunicaron en el año 1992, que la cromomicosis es la micosis profunda más frecuente en la zona noroccidental de Venezuela. Se diagnostican 244 casos desde 1988 hasta junio de 1992, 12 casos en menores. El agente etiológico fue el *C. carrionii*, todos del área rural señalada como endémica para la cromomicosis, zona de crianza de caprinos. Se plantea un posible factor hereditario.

Pérez-Blanco *et al.*¹⁵, el año 1998, a propósito de comunicar el primer caso de cromomicosis en Venezuela por *Rhinocladiella aguaspersa*, refieren que, hasta ese momento, se habían estudiado 370 casos de cromomicosis en el estado de Falcón, detectándose 21 casos en niños, sugiriéndose la existencia de una susceptibilidad a esta micosis desde la niñez.

En Argentina, Biagini *et al.*¹⁶, comunican en 1982 que el primer caso publicado de cromomicosis fue en el

año 1929 y, posteriormente, se han reportado casos aislados en Santiago del Estero, Tucumán, Misiones y otras regiones.

Negróni, en comunicación personal el año 2004, refiere que en su servicio en Buenos Aires, se diagnosticaron 2 ó 3 casos por año, la mayoría ocasionados por *F. pedrosoi*. Refiere 2 casos, ambos de Santiago del Estero, producidos por *Cladophialophora carrionii*. Los casos de *F. pedrosoi* proceden del Noroeste de la Argentina, especialmente Misiones y El Chaco, unos pocos de Tucumán y Salta, Noroeste de la Argentina y muy reducido número de la provincia de Buenos Aires.

Bonifaz *et al.*¹⁷ comunican el primer caso de cromomicosis producido en México por *Phialophora verrucosa*, procedente de Puebla. Señalan que casi todos los casos mexicanos son producidos por *F. pedrosoi*. Saeb M y Arenas¹⁸ informan de 5 casos estudiados en México, del año 1987 a 1997, producidos por *F. pedrosoi*, procedentes de Oaxaca, Puebla, Tamaulipas y Chiapas.

Arellano² señala que la cromomicosis es un padecimiento poco frecuente en México; Lavalle¹⁹ indica que la mayor parte de los casos observados provenían de regiones costeras del golfo de México y del Pacífico y que no se han registrado casos en la meseta, donde el clima es seco y menos caluroso.

En Paraguay, Boggino (ref. por Arellano)² reportó en 1945, el primer caso en su país con el nombre de dermatitis verrucosa blastomicética, presentado en la 9ª Reunión de la Sociedad Argentina de Patología Regional del Norte.

Del Ecuador no se encuentra mayor información, salvo la proporcionada recientemente en la XXIII Reunión Anual de Dermatólogos Latinoamericanos del Cono Sur, realizada en Lima, Perú, en mayo de 2004, por Manzano²⁰, de Cuenca, Ecuador, sobre un caso de cromomicosis diseminada en el que se identificó la *F. pedrosoi*.

En el Perú, Galarza²¹ comunica que, del año 1986 a 1995 se registraron, en el Hospital Dos de Mayo de Lima, 4 casos de cromomicosis, representando 4% de todas las micosis profundas diagnosticadas en ese lapso (total 78 casos de micosis profundas).

En el año 1999, Sihuincha *et al.*²² reportan un caso compatible con cromomicosis en el estudio histopatológico. El paciente era agricultor y procedía de Huacrachuco, departamento de Huánuco.

Recientemente, Cavero y Delgado²³ reportan un caso de cromoblastomicosis con cultivo positivo para *Cladosporium sp.*, procedente de la región selvática de Iquitos.

Esta micosis es sumamente rara en el Perú. En nuestra experiencia personal de 40 años de actividad hospitalaria y práctica privada, sólo hemos visto 3 casos de cromomicosis. Todos los casos peruanos han sido diagnosticados por el examen directo e histopatológico. No se ha reportado identificación de especie.

PATOGENIA Y ASPECTOS CLÍNICOS

Esta micosis profunda, de localización subcutánea, se desarrolla en el sitio de un traumatismo transcutáneo que vehiculiza la fase saprofitaria del hongo causal. La infección avanza lentamente en el transcurso de años, a medida que el agente etiológico sobrevive y se adapta a la condición del huésped. El hongo adquiere en los tejidos, en su vida parasitaria, estructuras multicelulares de gruesas paredes coloreadas de negro, llamadas células muriformes o cuerpos escleróticos (corpúsculos «fumagoides»), que se dividen por facetación y nunca por gemación. Los hongos pueden estar libres en el tejido o fagocitados por macrófagos. En la dermis, las células muriformes presentes en los microabscesos formados por la reacción celular, a menudo muestran daño en su pared celular, pero los macrófagos no son capaces de destruir las células micóticas fagocitadas, las que siguen desarrollándose en su interior. Las células muriformes de la *F. pedrosoi* pueden permanecer viables por más de 18 meses, después de que el tejido infectado ha sido recolectado de pacientes, demostrando la resistencia natural de estas estructuras (Rosental *et al.* citado por Queiroz-Telles)³.

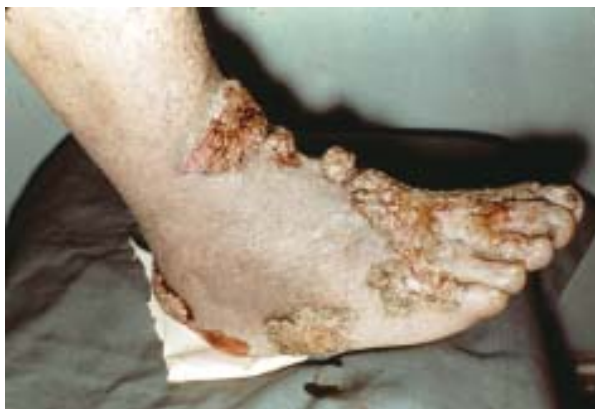

Figura 1. Lesiones verrucosas, vegetantes, características de cromomicosis podálica.

Las células muriformes (gránulos compuestos por células micóticas) son expelidas a la superficie de las lesiones por eliminación transepitelial a través de las fístulas.

La lesión, consistente en absceso con tejido granulomatoso de respuesta, no es contagiosa; el granuloma y el componente supurativo consisten en linfocitos, células plasmáticas, eosinófilos y células de Langhans. Las lesiones que se desarrollan en el sitio de la inoculación, ocasionalmente, pueden propagarse por vía linfática o autoinoculación a sitios remotos, presentan un aspecto polimórfico pudiendo mostrar tipos nodulares, papilomatoso, colifloriforme, verruciforme, hiperqueratósico, cicatricial, en placas o combinaciones (Figuras 1-9).

En el sitio de la inoculación aparece una pápula o placa que desarrolla en semanas o meses, adquiriendo forma verrucosa. Las lesiones antiguas se aclaran en su parte central y pueden ulcerarse. La mayoría de lesiones son solitarias o pueden estar agrupadas, evolucionan en forma moderada o severa, sin tendencia a curarse espontáneamente y pueden infectarse secundariamente, provocando linfoedema y elefantiasis dando lugar, ocasionalmente, a carcinoma epidermoide. En Brasil se presenta un alto porcentaje, hasta 85% en miembros inferiores y sólo 13% en miembros superiores, siendo lo contrario en Venezuela.

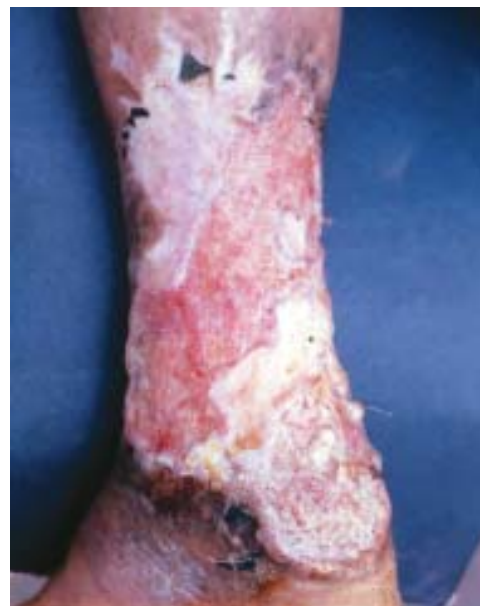

Figura 2. Gran lesión ulcerativa de bordes vegetantes y zonas cicatriciales en tercio inferior de pierna con cromomicosis.

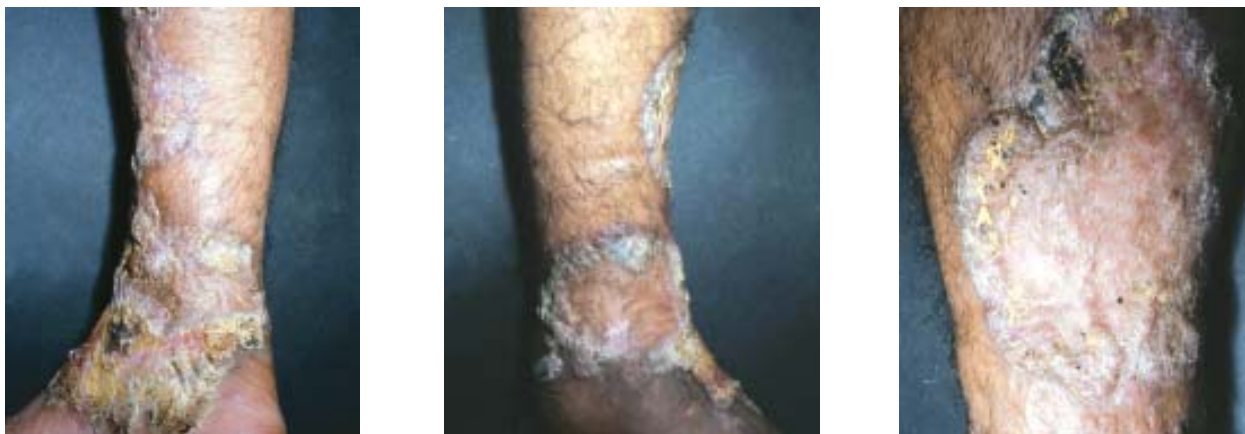

Figura 3, 4, y 5. Úlcera vegetante, verrucosa, abarcando todo el tercio inferior de la pierna de un paciente con cromomicosis. Instituto de Medicina Tropical «Daniel A. Carrión» UNMSM (Dermatología sanitaria) Dic. 1974.

Tiempo de incubación: el más corto es de 2 meses y el más largo de 40 años. El tiempo promedio entre la aparición de las lesiones y el diagnóstico fue de 14 años.

DIAGNÓSTICO DE LABORATORIO

La demostración de cuerpos escleróticos pigmentados en preparados con KOH de las lesiones confirma el diagnóstico (Figura 10).

Anticuerpos específicos, en particular a antígenos de *C. carrionii* y *F. pedrosoi*, han sido correlacionados con la extensión de lesiones en pacientes crónicos. Algunos pacientes han tenido anticuerpos positivos por un año después de la terapia antimicótica. El diagnóstico de infección se puede hacer hasta un año después de terminada la terapia y puede ser detectado usando una prueba cuantitativa de Elisa, como el desarrollado por Esterre *et al.* (citado por Queiroz-Telles)³ el año 2000.

El diagnóstico es relativamente fácil porque las células muriformes usualmente son observadas por examen directo al microscopio con KOH, haciendo un buen lavado de las lesiones con agua y jabón y limpiando con alcohol antes de tomar las escamas y costras superficiales. La biopsia muestra absceso nutritífico y granuloma a cuerpo extraño. Los granulomas pueden presentar las estructuras micóticas pigmentadas bajo la forma de células muriformes características (cuerpos fumagoides). Es necesario detectar asociación patológica con leishmaniasis, blastomicosis o carcinoma epidermoide.

TRATAMIENTO

El tratamiento de la cromomicosis ha sido y aún sigue siendo, pese a los modernos antimicóticos sistémicos, un reto para el clínico.

El fracaso de los antiguos tratamientos con base en el yoduro de potasio, timol, bismuto, arsenicales, tiabendazole, sulfonas, corticoides, calciferol, penicilinas y muchos otros, así como el tratamiento tópico con ácido salicílico, crisarobina, fenol, podofilina y procedimientos quirúrgicos con resecciones o aplicación de nieve carbónica han llevado a seleccionar algunos recursos, solos o asociados a los antimicóticos de amplio espectro actuales, para ayudar a los portadores de esta resistente y crónica micosis.

Yanase *et al.*, en 1978, trataron exitosamente casos de cromomicosis causados por *F. pedrosoi* aplicando calor local intenso en las lesiones. La *F. pedrosoi* no desarrolla cuando la temperatura está entre 37 °C y 40 °C; la aplicación de calor de aproximadamente 46 °C ha sido comprobada con éxito por Kimbara, en 1982 (citados por Queiroz-Telles)³ y Tagami²⁴, en 1984.

La criocirugía con nitrógeno líquido ha sido exitosa en 11 casos reportados por Pimentel (citado por Queiroz-Telles)³ el año 2001, en pacientes infectados por *F. pedrosoi*; 5 de ellos con lesiones localizadas fueron completamente curados, 3 con lesiones generalizadas tuvieron una remisión clínica y micológica mantenida por más de 26 meses y 3 con lesiones generalizadas graves fueron significativamente mejorados. Similares resultados han sido reportados antes y des-

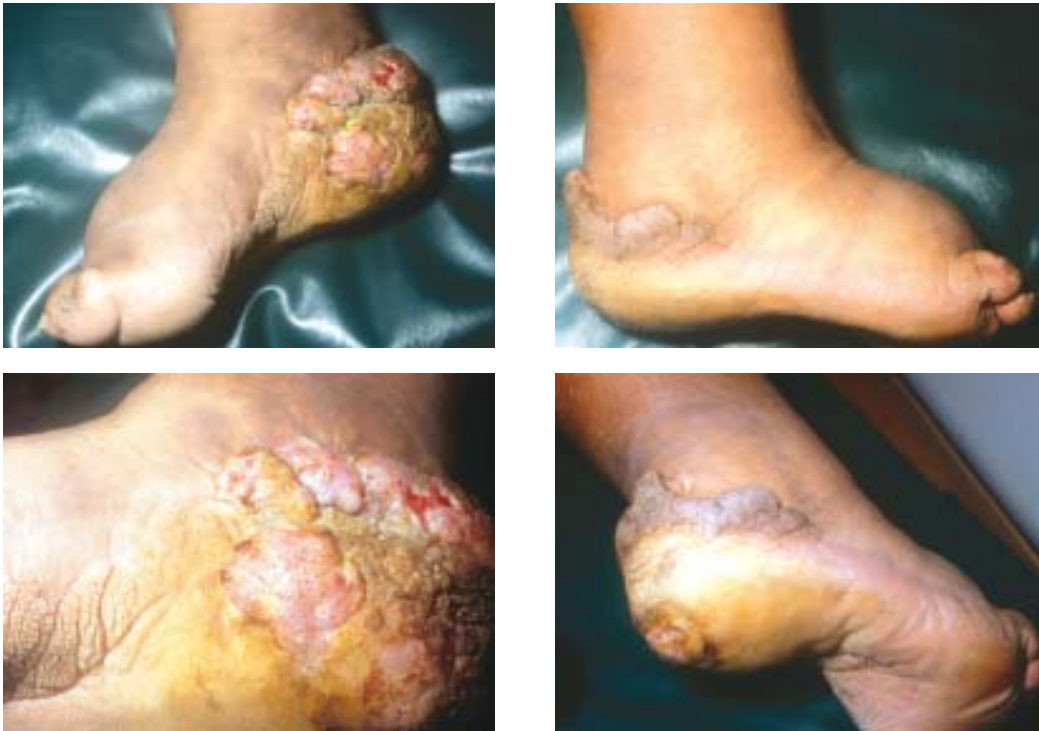

Figura 6, 7, 8, y 9. Lesión tumoral, verrucosa, vegetante, con linfoedema, que abarca el pie y el tercio inferior de la pierna de un paciente con cromomicosis. Instituto de Medicina Tropical «Daniel A. Carrión» UNMSM (Dermatología sanitaria) Marzo 1999.

pués por otros autores. Sin embargo, Castro²⁵, el año 2003, demuestra que temperaturas tan bajas como $-190\text{ }^{\circ}\text{C}$, a las que se llega con el nitrógeno líquido, no matan al hongo como se creía y que éstos pueden recuperarse viables de las lesiones tratadas con este procedimiento hasta después de 12 días de terminado el tratamiento con resultados exitosos; planteando que el mecanismo de la cura no se conoce y cabe sospechar en un estímulo inmunológico.

Clovis Bopp²⁶, ya en el año 1976, publica los resultados en el tratamiento de las micosis profundas de la poli-quimioterapia que consiste en una asociación de drogas, tal como se hace en enfermedad neoplásica y que, por primera vez, se hacía en micosis, partiendo del principio que el uso de más de una droga optimiza los resultados; así asocia anfotericina B endovenosa con fluorocitosina obteniendo curación de las lesiones.

Queiroz-Telles F³ nos dice, el año 2003, que el uso del calor local o criocirugía es ideal para el manejo de las lesiones pequeñas (formas benignas), mientras que los agentes antimicóticos, tales como el itraconazol y la terbinafina, son usados para lesiones grandes (formas moderadas o severas). El fluconazol ha sido usado con éxito en pocos pacientes, tal como lo comunican Yur y Gao²⁷, el año 1994. La fluorocitosina ha sido

usada, también, con resultados variables. Lamentablemente, aún con terapia sistémica, los índices de curación no son muy altos. Bonifaz *et al.*^{28,29}, en los años 1997 y 2001, describen sus resultados en 51 casos en un período de 17 años, con 31% de cura, 57% de mejoría y 12% de fracaso, tratados con criocirugía, itraconazol o combinación de ambos.

Los éxitos terapéuticos pueden estar relacionados con el agente etiológico (el *C._carrionii* es más sensible que la *F. pedrosoi*), con la severidad de la enfermedad (el edema y fibrosis dérmica pueden reducir la llegada de los antimicóticos a los tejidos) y con la elección de la droga antimicótica. No existe, hasta el momento, un consenso ni estandarización para establecer un criterio de cura de esta micosis. Boyler, en Sudáfrica, introduce, hace algunos años, criterios clínicos, micológicos e histopatológicos para la conclusión de la terapia antimicótica en pacientes con cromomicosis. Queiroz Telles *et al.*³⁰ han hecho uso de estos criterios y creen que ellos pueden ser muy útiles para ayudar a los médicos tratantes.

Para algunos autores, el itraconazol solo o combinado con fluorocitosina o terapia tópica con nitrógeno líquido (crioterapia) parecería ser el mejor tratamiento³¹ y Bolzinger (ref. por Queiroz-Telles)³ trata exitosamente,

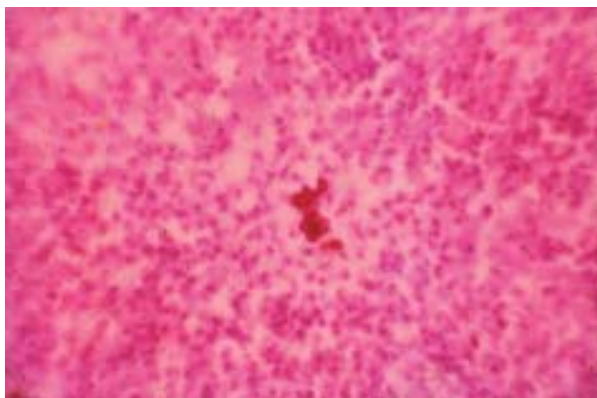


Figura 10. Cuerpos fungoides en absceso neutrofílico de granuloma cromomycótico (HE 80x).

en 1991, cuatro casos de cromomycosis a *Fonsecaea Pedrosoi* con la asociación de 5-fluorocitosina e itraconazol.

Queiroz-Telles *et al.*³ refieren que Borelli fue el primero que publicó, el año 1987, una pequeña experiencia con itraconazol y que Restrepo *et al.*, en 1988, reportan éxitos con itraconazol en cromomycosis con pequeñas lesiones, respondiendo más rápidamente que en los más severos. También reportan en 1992, 19 casos por *F. pedrosoi*, con 42% de curación con itraconazol; este estudio fue ampliado incluyendo en total 30 pacientes. Las conclusiones finales muestran que 8 pacientes (89%) con formas clínicas benignas curaron clínica y micológicamente después de 10,9 meses de tratamiento. Similar respuesta fue observada en los pacientes con formas moderadas. De los pacientes con lesiones severas, 44% respondió clínica y micológicamente después de un promedio de 30 meses; ningún cambio significativo se observó en los valores hematológicos y bioquímicos. En otras series (Bonifaz)²⁹ de 12 pacientes, 11 con cultivos positivos a *F. pedrosoi*, con lesiones menores de 15 cm, tratados con 300 mg/d, de 4 que recibieron solo itraconazol, 2 fueron curados y 2 mejoraron con cursos de 8 a 14 meses; el otro grupo de 4 pacientes con similares lesiones recibió criocirugía, curando todos; en un tercer grupo con grandes lesiones se usó el itraconazol para reducir el tamaño de las lesiones, las cuales fueron tratadas después con nitrógeno líquido.

La fluorocitosina ha sido usada con éxito en cierto número de pacientes, a menudo con anfotericina B o combinado con itraconazol.

Se ha dicho que la terbinafina puede ser la mejor terapia para la cromomycosis. Esterre *et al.*³², desde el año 2001 vienen publicando series de pacientes tratados con terbinafina, y el año 2003 comunica, en el 12^o

Congreso de la Academia Europea de Dermatología³³, que 42 pacientes con cultivos positivos a *F. pedrosoi* o *C. carrionii* fueron tratados con terbinafina, 500 mg/día por un mínimo de 6 meses y hasta 12 meses. El 78,5% de pacientes fueron curados cuando completaron 12 meses de tratamiento y solo 25,6 % curaron cuando completaron menos de 12 meses. Al fin del estudio, el promedio de cura fue de 57,1 %. Ninguna anomalía significativa clínica ni de laboratorio fue observada. Sin embargo, Quiroz-Telles³ establece reservas acerca de estos resultados porque Esterre no ha sometido sus casos a los criterios establecidos para lograr estas conclusiones. Hay que advertir que la terbinafina hasta el año 2003 no estaba aprobada por el FDA americano para el tratamiento de micosis sistémicas y subcutáneas (esporotricosis, cromomycosis y micetoma).

Negróni, de Argentina (comunicación personal, 2004) nos refiere que hasta el año 1995 el tratamiento de elección para sus casos era la asociación de itraconazol 400 mg/d + 5-fluorocitosina 80 mg/d por 7 a 10 meses. En su país, al interrumpirse la 5-fluorocitosina, se sigue sólo con itraconazol. Los resultados terapéuticos, entonces, fueron inferiores en casos debidos a *F. pedrosoi* y siguieron siendo buenos en los debidos a *C. carrionii*. Los últimos 4 años ha tratado a 2 pacientes con posaconazol debidos a *F. pedrosoi*; los 2 habían sido tratados con itraconazol y terbinafina en dosis plenas y durante el tiempo suficiente sin haber logrado la curación. Recibieron 800 mg/día durante 13 meses uno y 18 meses el otro, remitiendo ambos completamente con cura clínica y micológica.

Quiroz-Telles³ nos dice que en el futuro, las nuevas drogas antifúngicas en desarrollo pueden desempeñar un papel importante en el tratamiento de la cromomycosis. In vitro, los hongos dematiaceos son muy sensibles a los nuevos triazoles (voriconazol y posaconazol). Los resultados publicados hasta la fecha sugieren que estos nuevos agentes tienen una actividad de gran espectro in vitro; su efectividad en el tratamiento de las micosis humanas todavía no ha sido determinada.

REFERENCIAS BIBLIOGRÁFICAS

1. Minotto R, Bernardi CD, Mallmann LF, Edelweiss MI, Scroferneker ML. Chromoblastomycosis: a review of 100 cases in the state of Rio Grande do Sul, Brazil. *J Am Acad Dermatol* 2001; 44(4):585-92.
2. Arellano F. Cromomycosis. Puebla, México: Ed. Científica Cultural S.A; 1977.

3. **Queiroz-Telles F, McGinnis MR, Salkin I, Graybill JR.** Subcutaneous mycoses. *Infect Dis Clin North Am* 2003; 17(1): 59-85.
4. **Silva JP, de Souza W, Rozental S.** Chromoblastomycosis: a retrospective study of 325 cases on amazonic region (Brasil). *Mycopathologia* 1998-99; 193(3): 171-75.
5. **Zeppenfeldt G.** «*Cladosporium carrionii*» células escleróticas en tejido de «*Cerus sp.*». *Bol Inf Micosis Venez* 1992; 7(23): 30.
6. **Tavera, Tejada.** Disseminated chromomycosis. In: 18th World Congress of Dermatology. New York: International League of Dermatological Societies; 1992. Abstract 229.
7. **Astorga E, Bonilla E, Martínez C, Mura W.** Tratamiento de la cromoblastomycosis con anfotericin B y 5-fluorocitosina. *Med Cutan Iber Lat Am* 1981; 9(2): 125-28.
8. **Simon R, Moya S, Abreu M.** Cromomicosis: hongos dematiáceos que intervienen en su etiología. *Rev Cubana Med* 1998; 37(3): 136-40.
9. **Macola S, Rodríguez DP, Font E, Valencia G, Barrios A.** Cromomicosis: estudio de 5 años. *Rev Cub Med Trop* 1984; 36(1): 102-09.
10. **Alió A, Castro S, Mendoza M, Hernández I, Díaz E, Cavallera E, et al.** Cromomicosis: uso del tratamiento combinado de itraconazol y 5-fluoruracilo en *Fonsecae pedrosoi* e itroconazol y criospray en *Exophiala jeanselmei* var. *Lecanii-corm*. *Dermatol Venez* 2001; 39(1): 11-15.
11. **Yegres F, Richard N, Medina E, González Vivas R.** Cromomicosis por *Cladosporium carrionii* en criadero de equinos en estado Falcón. *Inv Clin* 1985; 26(4): 235-46.
12. **Barroeta S, Mejía de Alejos A, Franco de Arias C, Prado A, Zamora R.** Cromomicosis en el estado de Lara. *Dermatol Venez* 1988; 24(2): 134-37.
13. **Yegres F, Pérez-Blanco M, Zeppenfeldt G.** Cromomicosis en niños de la zona semiárida del estado de Falcón, Venezuela. *Bol Inf Micosis Venez* 1992; 7(23): 28.
14. **Pérez Blanco M, Fernández-Zeppenfeldt G, Hernández V.** Cromomicosis por *Rhinochrysiella aguaspersa*: descripción del primer caso en Venezuela. *Rev Iberoam Micol* 1998; 15(1): 51-54.
15. **Yegres J.** Cromomicosis. En: Temas de micología médica. Albornoz MC. 1ªed. Caracas: ELALCA; 1996. p.87-102.
16. **Biagini R, Maza A, Abulafia J, Museli.** Cromomicosis. *Arch Argent Dermatol* 1982; 32(2): 93-101.
17. **Bonifaz A, Arias I, Guerrero HM.** Cromomicosis por *Phialophora verrucosa*: comunicación del primer caso en México. *Rev Dermat Mex* 1985; 29(1-2): 5-12.
18. **Saeb M, Arenas R.** Cromomicosis: informe de cinco casos con énfasis histopatológico y terapéutico. *Dermatol Venez* 1999; 37(2): 46-50.
19. **Lavalle P.** Chromoblastomycosis in México. In: Proceedings of the Fifth International Conference on the Mycosis, Pan American Health Organization. 1980: PAHO, Scientific Publication N° 390. p. 299-320.
20. **Manzano M, Merchain M, Padilla P.** Cromomicosis disseminada. En: Libro de resúmenes del XIII RADLA (CD-Room). Lima: Reunión Anual de Dermatólogos Latinoamericanos del Cono Sur; 2004.
21. **Galarza C.** Enfoque de las micosis profundas en el Perú. *Dermatol Peru* 1996; (1 suppl): 39S-40S.
22. **Sihuíncha M, Matos E, Ticona E, Chávez V.** Cromomicosis: reporte de un caso. En: VI Congreso de Enfermedades Infecciosas y Tropicales. Lima; Sociedad Peruana de Enfermedades Infecciosas y Tropicales; 1999.
23. **Cavero J, Delgado V.** Cromoblastomycosis por *Cladosporium sp.* *Folia Dermatol Peru* 2004; 15(1): 28-31.
24. **Tagami H, Ginoza M, Imaizumi S, Urano-Suehisa S.** Successful treatment of chromoblastomycosis with topical heat therapy. *J Am Acad Dermatol* 1984; 10(4): 615-19.
25. **Castro LG, Salebian A, da Silva C.** Células fúngicas permanecem viáveis por até doze dias em lesões de cromomicose tratadas pela criocirurgia con nitrogênio líquido. *An Bras Dermatol* 2003; 78(3): 279-82.
26. **Bopp C.** Cura da cromoblastomycosis por novo método do tratamento. *Med Cutan Ibero Lat Am* 1976; 4(4): 285-92.
27. **Yu RY, Gao L.** Chromoblastomycosis successfully treated with fluconazole. *Int. J. Dermatol.* 1994; 33(10): 716-19.
28. **Bonifaz A, Carrasco-Gerard E, Saul A.** Chromoblastomycosis: clinical and mycologic experience of 51 cases. *Mycoses* 2001; 44(1-2): 1-7
29. **Bonifaz A, Martínez-Soto E, Carrasco-Gerard E, Peniche J.** Treatment of chromoblastomycosis with itraconazole, criosurgery and a combination of both. *Int J Dermatol.* 1997; 36(7): 542-47.
30. **Queiroz-Telles F, Purim K, Fillus JN, Bordignon G, Lameira R, Van Cutsem J, Cauwenbergh G.** Itraconazole in the treatment of chromoblastomycosis due to *Fonsecaea pedrosoi*. *Int J Dermatol* 1992; 31(11): 805-12.
31. **Kullavanijaya E, Rojanavanich V.** Successful treatment of chromoblastomycosis due to *Fonsecaea pedrosoi* by itroconazole and cryotherapy. *Int J Dermatol* 1995; 34(11): 804-07.
32. **Esterre P, Inzan CK, Ramarcel E, Andriantsimahavandy A, Ratsioharana M, Pecarrene JL, Roig P.** Treatment of chromoblastomycosis with terbinafine: preliminary results of an open pilot study. *Br J Dermatol* 1996; 134(Suppl 46):S33-S36.
33. **Esterre P.** The efficacy and safety of high doses of terbinafine in systematic mycoses. In Abstract Book of 12th Annual Congress EADV Barcelona 2003. Barcelona: European Academy of Dermatology and Venereology; 2003.

Correspondencia: Zuño Burstein Alva.

Dirección: Cápac Yupanqui 1400. Jesús María.

Teléfono: 471-9920 anexo 122

Correo electrónico: zburstein@ins.gob.pe